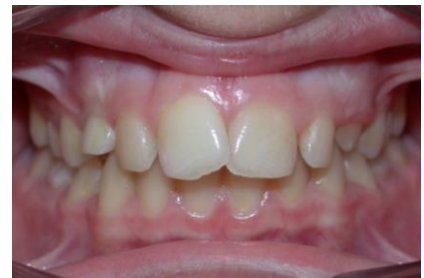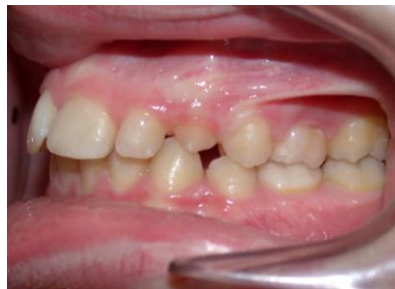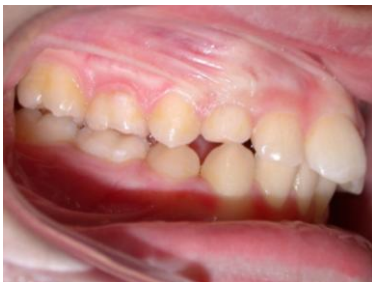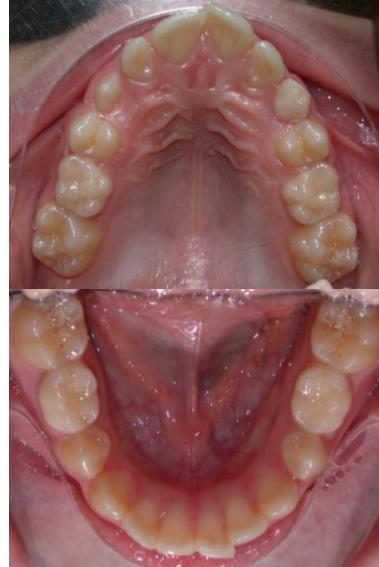


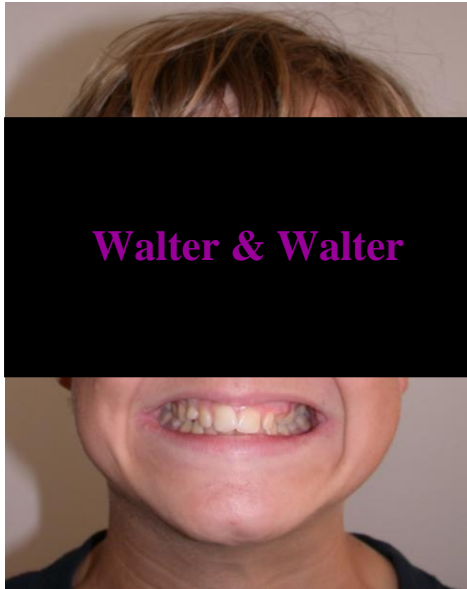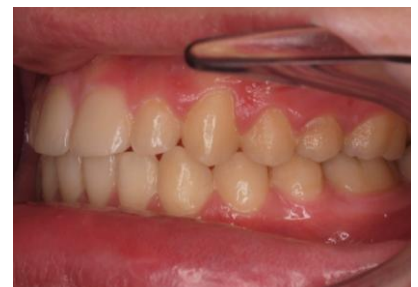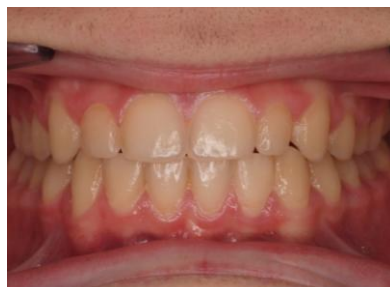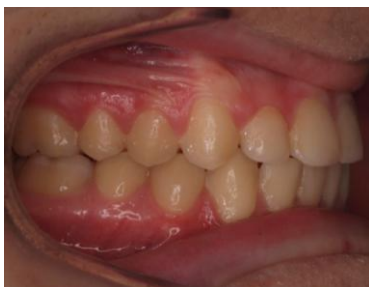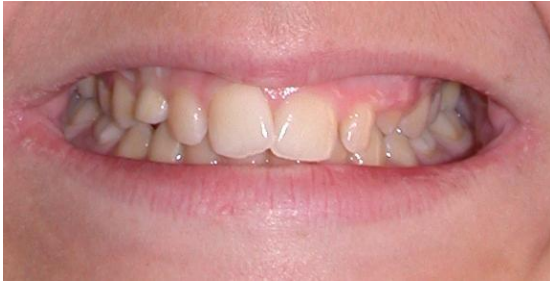**CASO 7 : resalte de 4mm + maxilar estrecho. Maloclusión de clase II. Plan de tratamiento: ORTOPEDIA de ensanchamiento maxilar (disyuntor) + avance mandibular con ORTOPEDIA (Herbst). Por último vienen los brackets. Tiempo total 2 ½ años.**



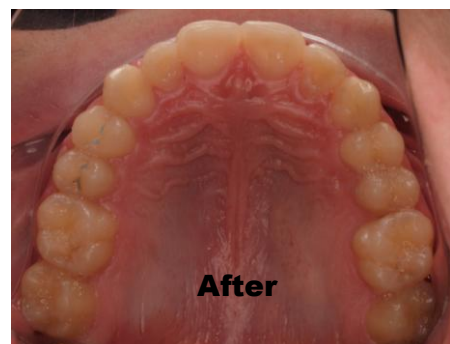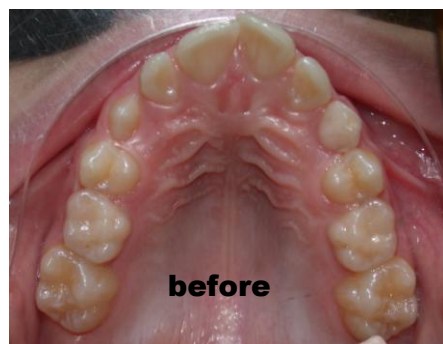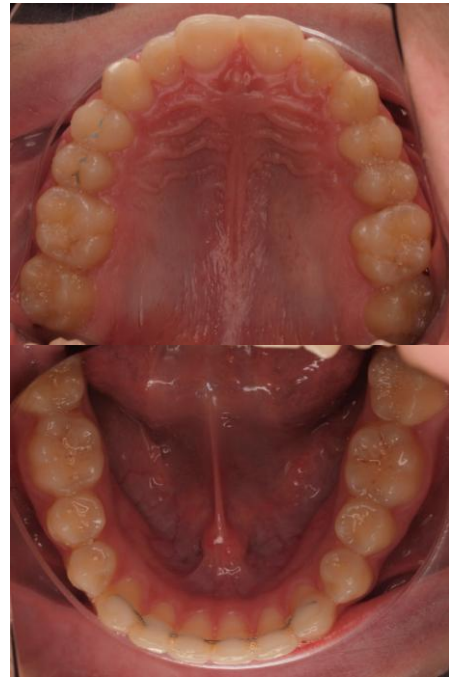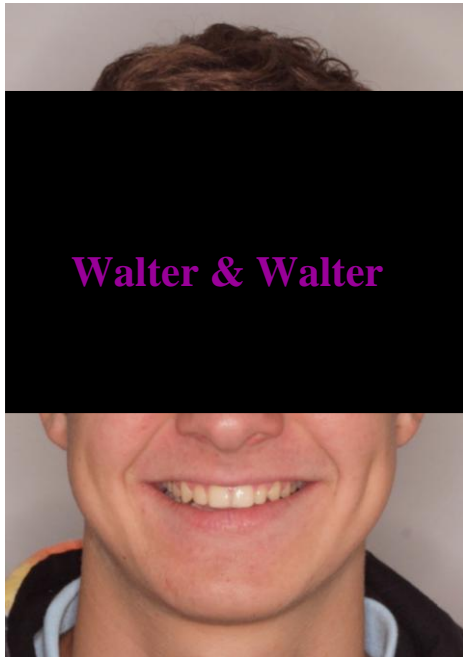
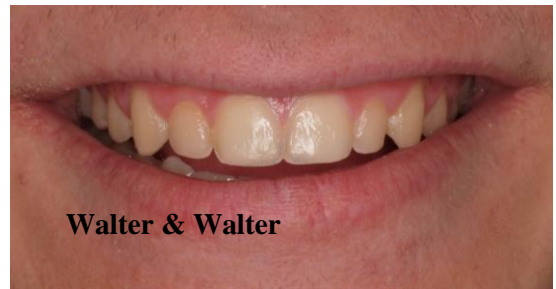**CASO 7: final: ORTOPEDIA: mueve los huesos favorablemente en el crecimiento del niño. Con esto se evitan grandes recidivas y se consiguen oclusiones más estables. Continúa siguiente página.**



**BEFORE**



**AFTER**



La disyunción ortopédica permite dar estas formas de arcada , con sonrisas más anchas , más bonitas y dar mucha estabilidad a largo plazo.