Fr. / Sa. 19. / 20. Juli 2013

Festspielkurs Bregenz 2013

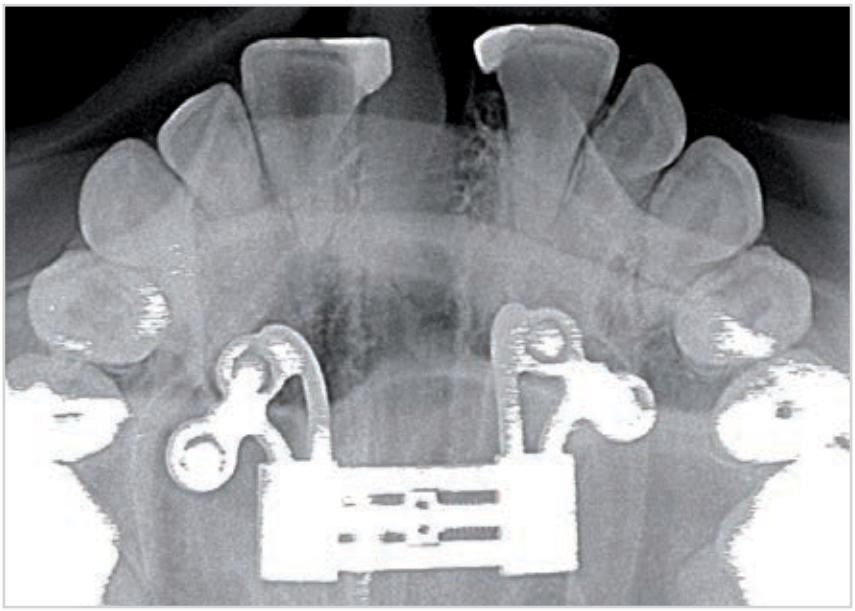

Kieferorthopädie im Wandel der Zeit

- **Rein skelettal verankerte Gaumennahterweiterung**
- **Hybrid-Gaumennahterweiterung**
- **Miniankerschrauben gestützte Seitenzahndistalisation**
- **Mediane Unterkiefer Distraktionsosteogenese**
- **KUCHER-BANTLEAON-Hebelmechanik**

Liebe Frau Kollegin! Lieber Herr Kollege!

Mit den oben genannten neuen Techniken ergeben sich völlig neue Behandlungsformen zur Platzbeschaffung im Ober- und Unterkiefer mit ästhetisch und funktionell überzeugenden Ergebnissen. Auf Extraktionen kann dadurch meist verzichtet werden. Im Rahmen dieses Festspiel-Kurses erhalten Sie dazu von mir die notwendigen „Schritt-für-Schritt" Informationen und Gelegenheit, am Typodonten praktische Erfahrungen zu sammeln. Nach diesem Kurs sind Sie in der Lage diese neuen Methoden sofort in ihr Behandlungskonzept zu integrieren. Univ. Doz. DDr. Oliver Ploder / Feldkirch wird praxisnah auch anhand von Filmen die Einfachheit der medianen Osteotomie zur Osseodistraktion des Unterkiefers demonstrieren. Assistenz-Professor Dr. Andre Walter / Barcelona stellt neueste Ergebnisse zur Stabilität von Miniankerschrauben im Knochen und ihrer Verbindung zu orthodontischen Behandlungsgeräten vor.
Die Teilnehmerzahl für den Festspielkurs ist leider auf Grund der Anzahl der verfügbaren Karten sowie des Angebots an Hotelzimmern limitiert.

Ich würde mich sehr freuen, Sie beim Festspielkurs 2013 in Bregenz begrüßen zu dürfen.
Dr. Heinz Winsauer

MICRO-4/6-HYRAX (Miniankerschrauben (MAS) getragene Gaumennahterweiterung (GNE); MICRO = Mini Implant Collar Retained Orthodontic Expander): Celina M., 14,6 Jahre: (A) Schmaler OK mit Platzmangel. Deutlich lingual gekippte UK Seitenzähne. Auch ohne Kreuzbiss klare Indikation zur GNE. (B) Torquewelle zur Aufrichtung lingual gekippter Seitenzähne. OK-GNE 5,8 mm. Danach Ausformung von OK und UK mit Multibracket-Behandlung. (C) Nach 14 Monaten Behandlungszeit Langzeitretention mit geklebtem Hülsen-TPA (kann mehrere Monate im Mund verbleiben) und Entfernung der anterioren MAS.
Vorteile: • rein skelettal abgestützt • Expansionen bis 12 mm • bis ins mittlere Erwachsenenalter • gleichzeitig Brackets möglich

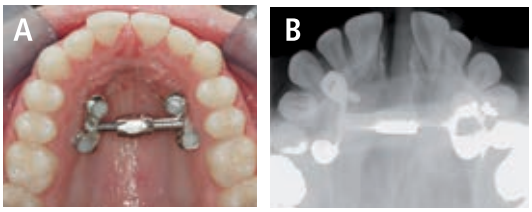

Aktuelle Form der MICRO-4/6-HYRAX mit Superscrew Expander-Schraube (sehr kompakt)
(A) MICRO-4-HYRAX 11 mm expandiert. (Diastemverkleinerung durch Compositeschultern 11m / 21m). (B) MICRO-4-HYRAX rein skelettale Expansion ohne Einbeziehen der Zähne.

Geklebte HYBRID-HYRAX (miniankerschrauben- und bandgetragene GNE)

Vorteile: • skelettale Kraftübertragung • im Zahnwechsel möglich • gleichzeitig Platzhalter und top hygienisch • leichter Ein- und Ausbau

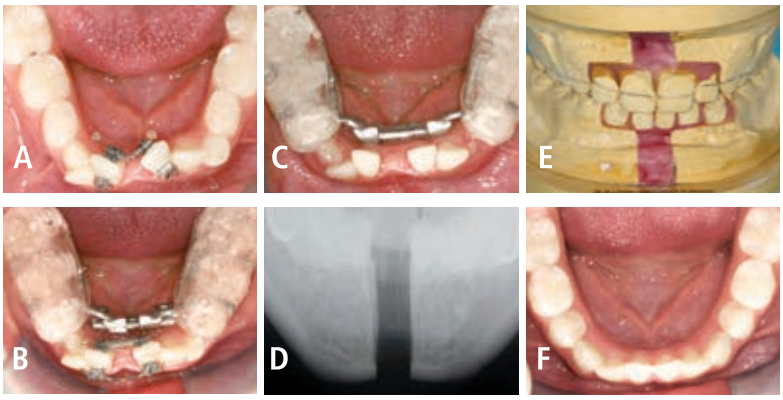

Mediane UK-Distraktionsosteogenese: Laurenz S., 9,8 Jahre. (A) Initiale Diastemöffnung mit Brackets, (B) Einsetzen des Distraktors vor der minimal invasiven Osteotomie, (C,D) Zustand nach Distraktion von ca. 8 mm, (E) Setup zur Bestimmung des Distraktionsausmaßes, (F) KEINE Brackets zur anschließenden Ausformung der UK -Frontzähne erforderlich.
Vorteile: • mitarbeitsfreie Methode zum Platzgewinn bis zu 10 mm • rein dentale Befestigung des Distraktors • kurzer chirurgischer Eingriff von ca. 13 Min. Dauer • durch kleine vertikale Inzision keine sichtbaren Narben.

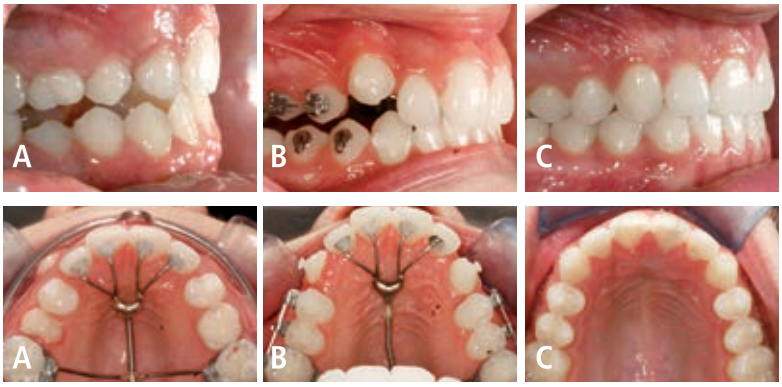

KUCHER-BANTLEON-Hebelmechanik. Paul A., 11,2 Jahre. (A) Ausgeprägter Platzmangel Eckzahnbereich beidseits, maxilläre Retrognathie. Unsichtbare und mitarbeitsfreie Apparatur zur sagittalen Distraktion bereits eingesetzt. (B) Ungestörte Eingliederung der beiden Eckzähne nach Platzgewinn durch Längenzunahme des OK. (C) Korrekte Bisslage und Regelverzahnung (optimales Behandlungsalter 9 – 14 Jahre).

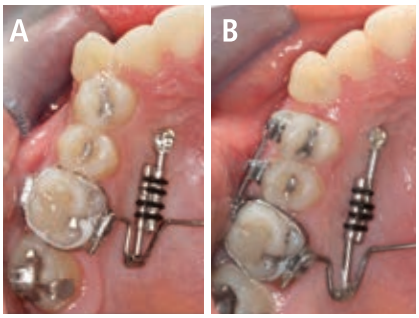

NEU: ohne Stop-Gummis!
TopJet clix, nun mit Federarretierung

Molarendistalisation mit TopJet-Distalizer: Jessica L., 12,2 Jahre. (A) Massiver Platzmangel im Oberkiefer rechts. An Stelle der häufig durchgeführten Extraktion des ersten Prämolaren, Einsetzen eines TopJet Distalizers, der an einer Miniankerschraube im anterioren Gaumen befestigt ist. (B) Mitarbeitsfreie Lückenöffnung von 7mm nach einer 8-monatigen Behandlungszeit. Setzen der MAS in Sekundenschnelle, kein Risiko, da sich an dieser Stelle keine Zahnwurzeln oder Gefäße befinden. Einbau dauert weniger als 15 Minuten.