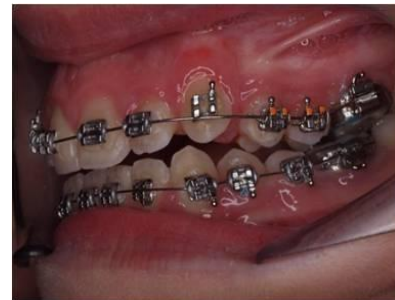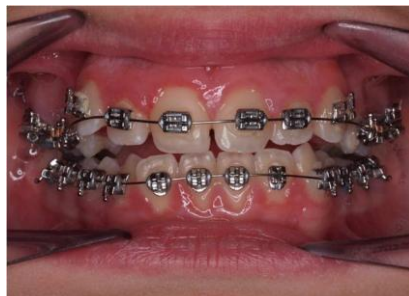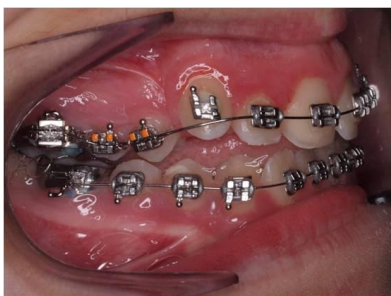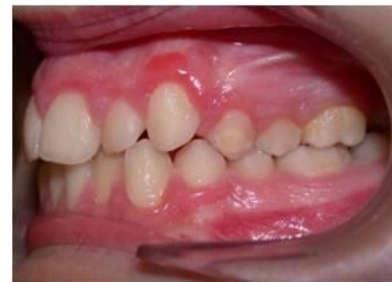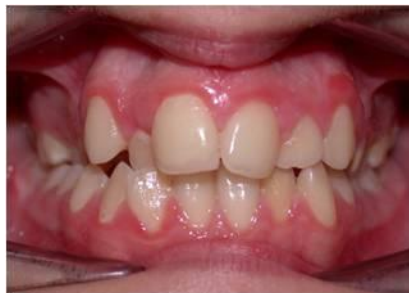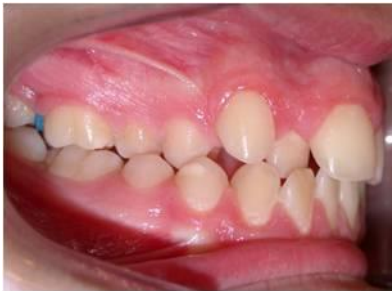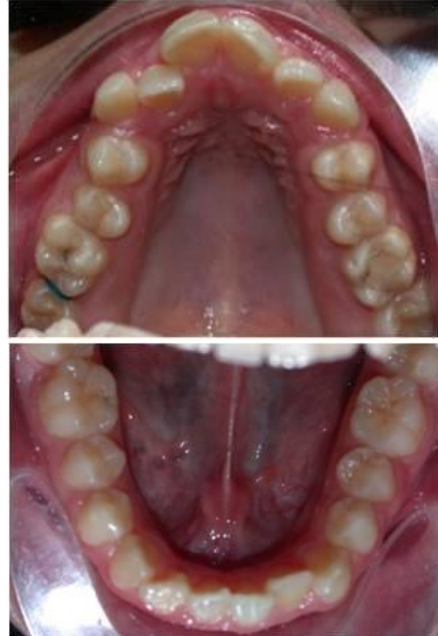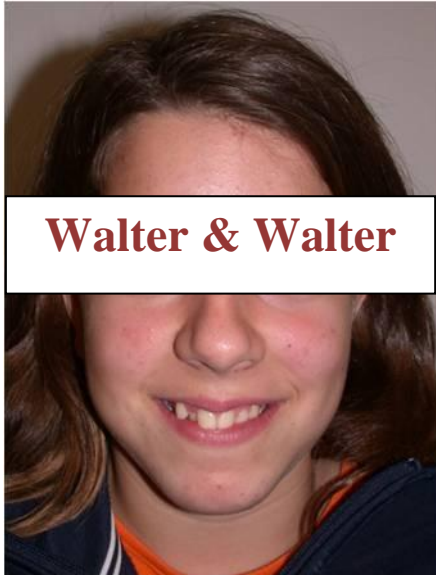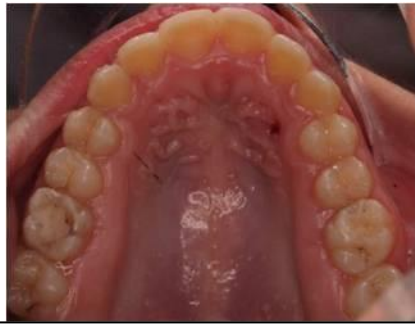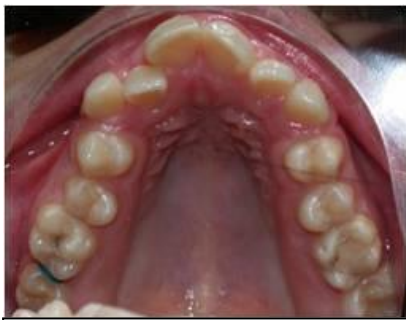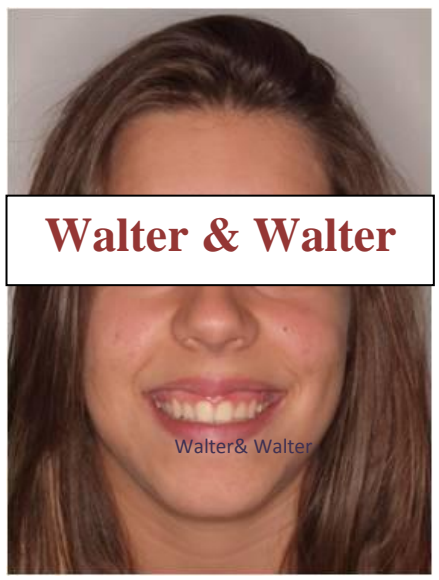


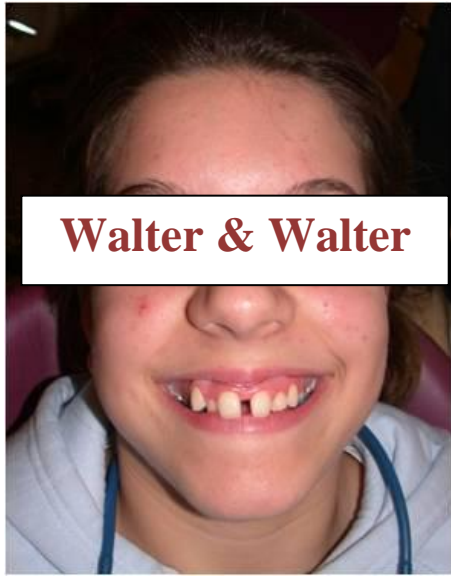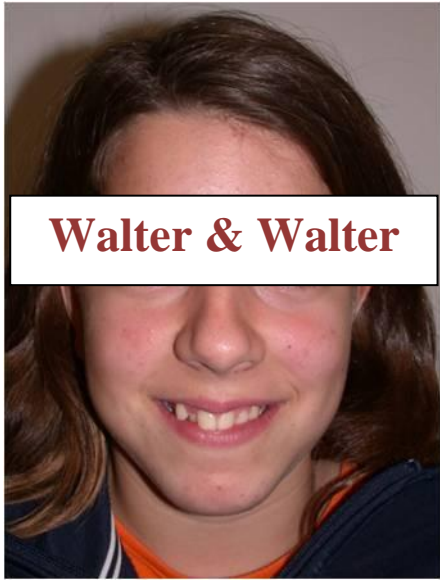CASO 10 : Mordida cruzada derecha+ mordida abierta oculta por hábito de lengua. Paladar estrecho

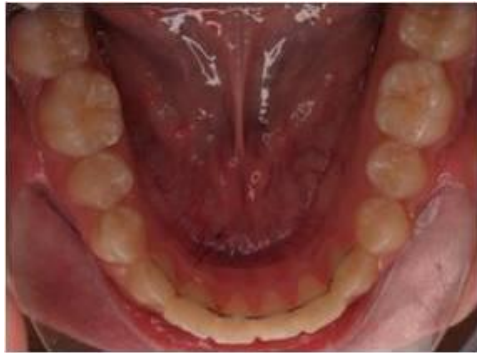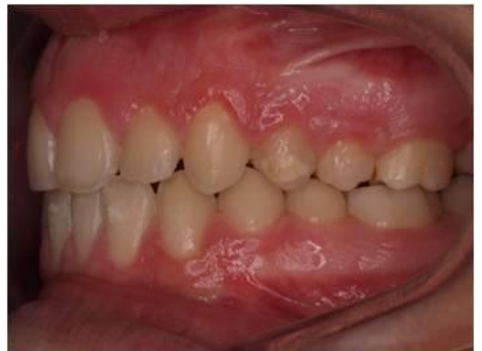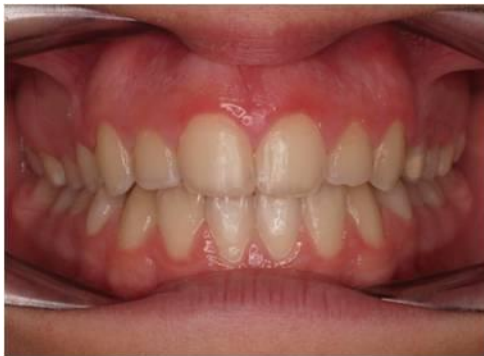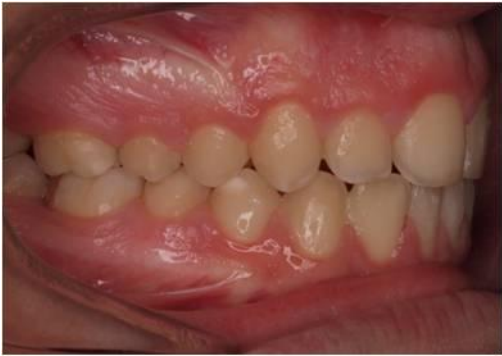Plan de tratamiento básico: disyunción ortopédica maxilar (no cirugía) + top-jet (distalizador; lleva muelas hacia atrás)



La ortopedia dentofacial (movimiento de los huesos maxilares) dará como resultado un caso mucho más estable y ayudará a alcanzar una oclusión perfecta: guía canina y guía incisiva.



Antes Después



The art of a smile

