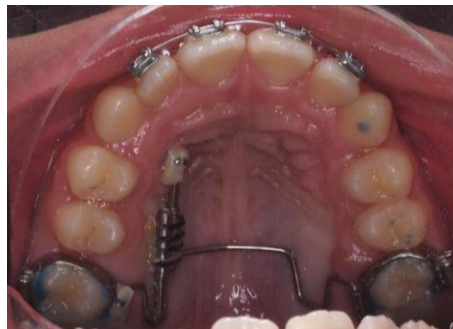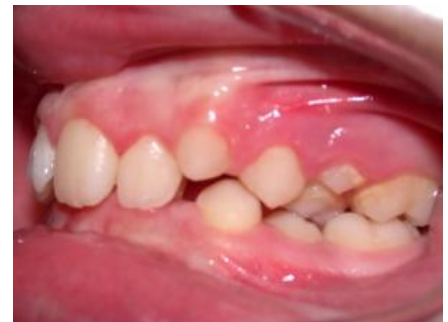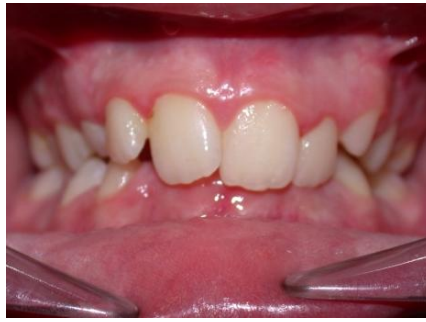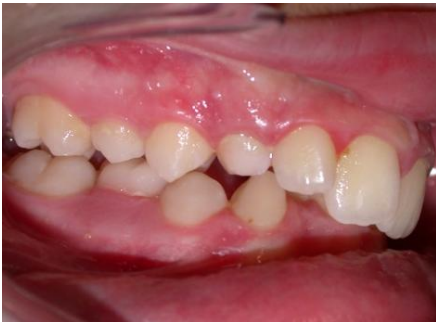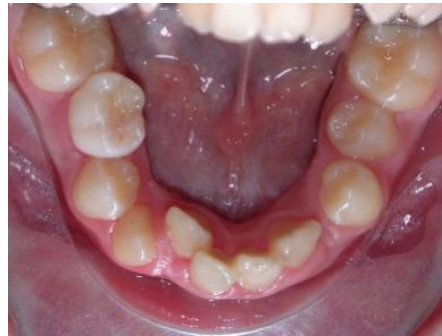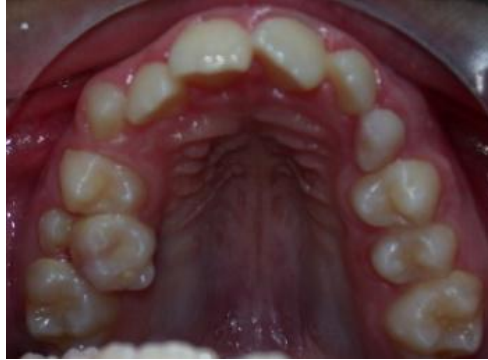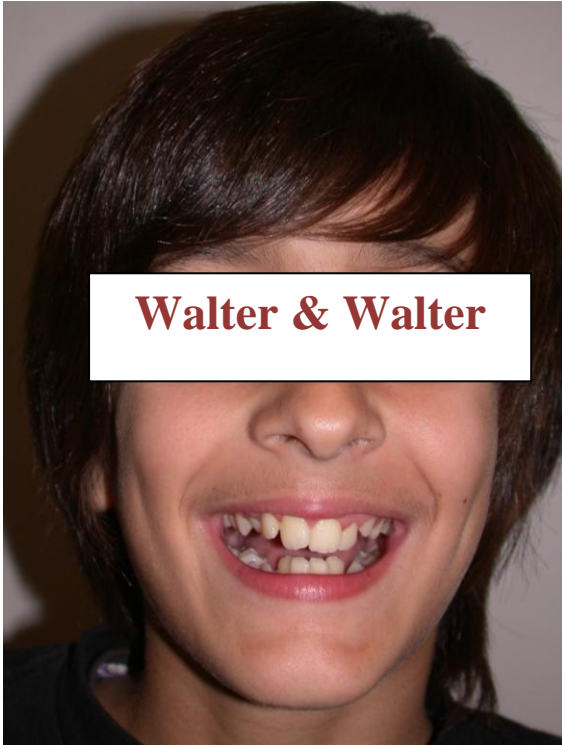
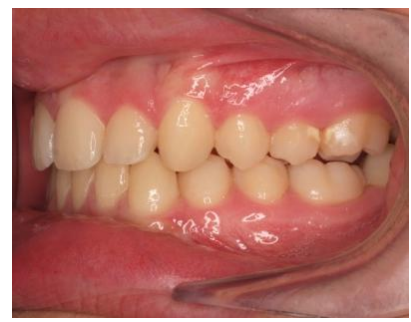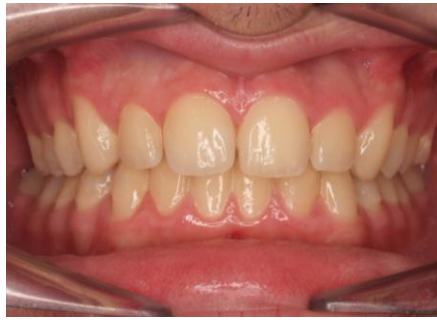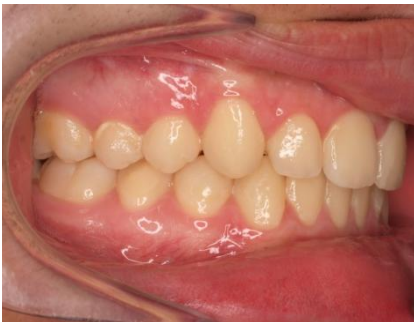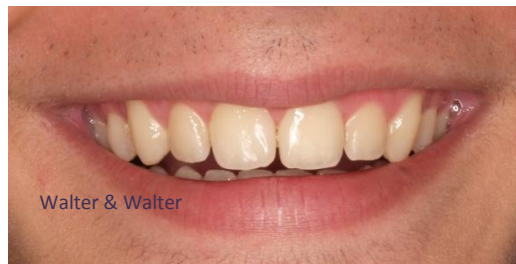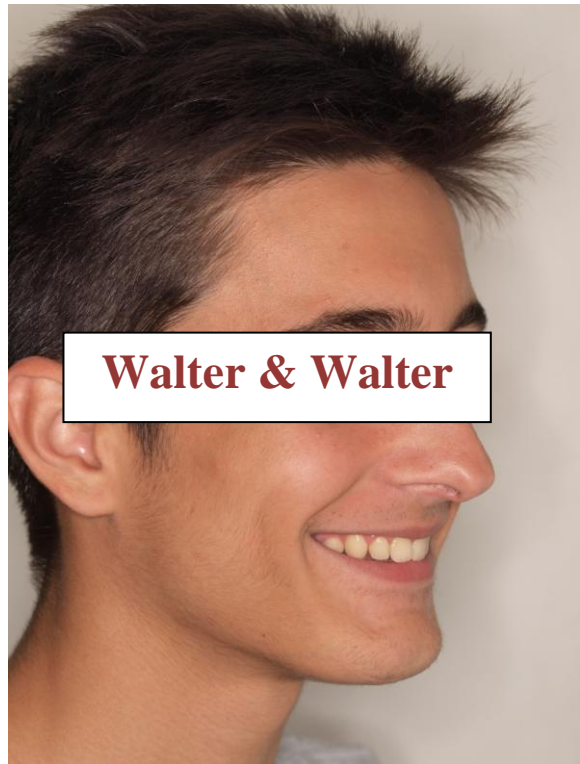
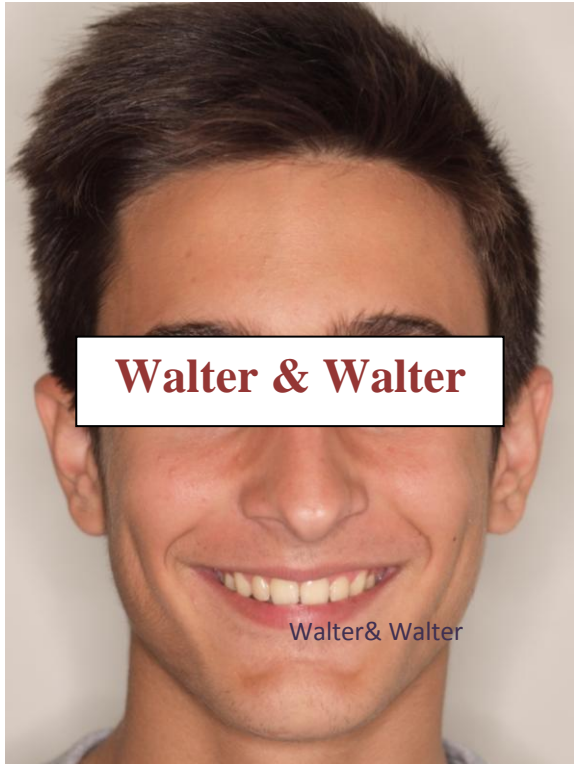


CASO 11 : Mordida cruzada derecha+ Paladar estrecho+ mordida profunda

Plan de tratamiento básico: disyunción ortopédica maxilar (no cirugía) + top-jet (distalizador; lleva muelas hacia atrás) + **ORTOPEDIA**





Caso finalizado: Se corrige la maloclusión y la mordida profunda. Ahora se ven los incisivos inferiores. Oclusión y guía canina perfecta.

Quando no se hace ortopedia durante el crecimiento, el riesgo de acabar un paciente en quirófano para solucionar su maloclusión es muy elevado.

The art of a smile

